

VALORACIÓN FUNCIÓN CARDIACA EN CADIOPATÍAS CONGÉNITAS

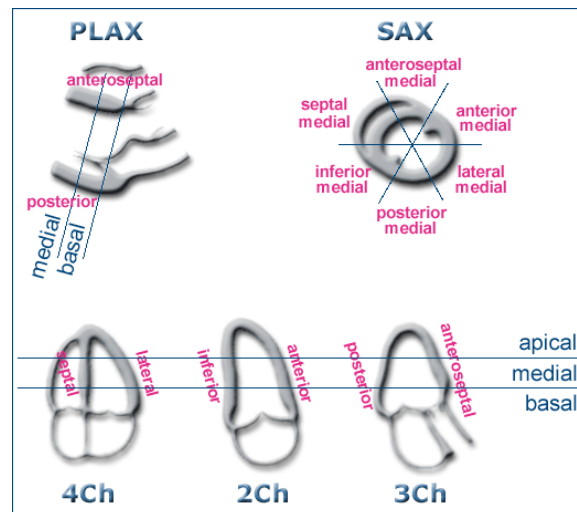
Dra Dimpna C. Albert. Cardiología Pediátrica. Area del Cor. Hospital Valle de Hebrón

El objetivo de la bomba cardiaca es mantener el volumen sistólico para enviar la sangre oxigenada a los tejidos, para ello el corazón ejerce una fuerza determinada que viene originada por la geometría ventricular (forma y grosor de la pared), la orientación de sus fibras (elasticidad, interacción entre sus segmentos, activación y perfusión) y su deformación (eyección, que depende a su vez de la postcarga o resistencias sistémicas). Cuando hablamos de la valoración de la función cardiaca por ecocardiografía estamos hablando de un proceso complejo y diferenciamos la función sistólica (del ventrículo izquierdo-VI y derecho-VD), diastólica y la global. La geometría ventricular en muchas cardiopatías congénitas (CC) es diferente a la del corazón normal, por lo que muchas de las medidas del corazón normal no son aplicables, como en el ventrículo único o el VD en posición sistémica, Han ido apareciendo nuevas técnicas ecocardiográficas que nos ayudan en la valoración de la función cardiaca en estos casos, como es el Doppler tisular¹.

VALORACIÓN FUNCIÓN SISTÓLICA DEL VENTRÍCULO IZQUIERDO

1. Valoración cualitativa de la función sistólica del VI:

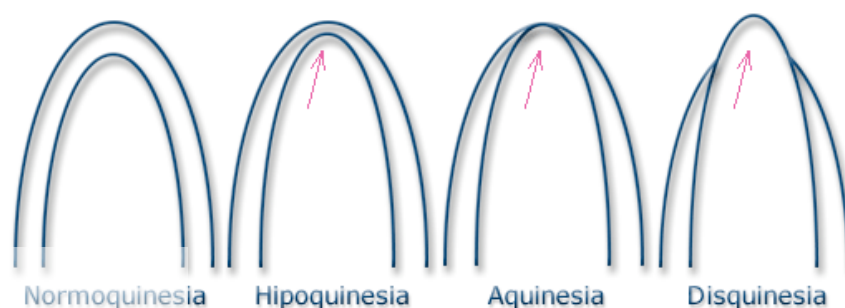
-Consiste en la visualización del movimiento del endocardio y engrosamiento sistólico de pared, englobando en múltiples proyecciones (longitudinal largo, transversal corto, 4, 2 y 3 cámaras) todos los segmentos ventriculares.



-Evaluación

visualmente podemos valorar si hay zonas o segmentos del corazón que tienen una movilidad anormal: hipoquinesia (movilidad disminuida), aquinesia (sin movilidad) o disquinesia (zona con movilidad contraria a lo esperado)

“descriptiva”:



2. Valoración cuantitativa de la función sistólica de VI

-Por cálculo de la fracción de eyección: Modo-M:

El estudio de los diámetros ventriculares permite estudiar la función sistólica, este estudio se puede realizar mediante el modo M. Con el modo M podemos estimar la fracción de acortamiento que expresa el porcentaje de la reducción del diámetro del VI con a sístole. Los valores normales son >28%. Otro cálculo relevante es la fracción de eyección mediante el método Teichholz. Este método permite calcular los volúmenes telediastólico y telesistólico mediante las siguientes fórmulas:

$$\text{Volumen diastólico (VD)} = [7 / (2,4 + \text{DTDVI})] \times \text{DTDVI}^3$$

$$\text{Volumen sistólico (VS)} = [7 / (2,4 + \text{DTSVI})] \times \text{DTSVI}^3$$

Donde DTDVI es el Diámetro diastólico ventricular izquierdo y DTSVI es el Diámetro sistólico ventricular izquierdo. Sobre estas fórmulas se aplica la de la fracción de eyección (FE)= VD-VI/VDx100 (Figura 1).

Clasificación actual de acuerdo a las recomendaciones de la American Society of Echocardiography (ASE), J Am Echocardiogr 2005;18:1440-1463²:

Función normal si FE ≥ 55%

Levemente comprometida entre 45-54%

Moderadamente comprometida 30-44%

Severamente comprometida <30%

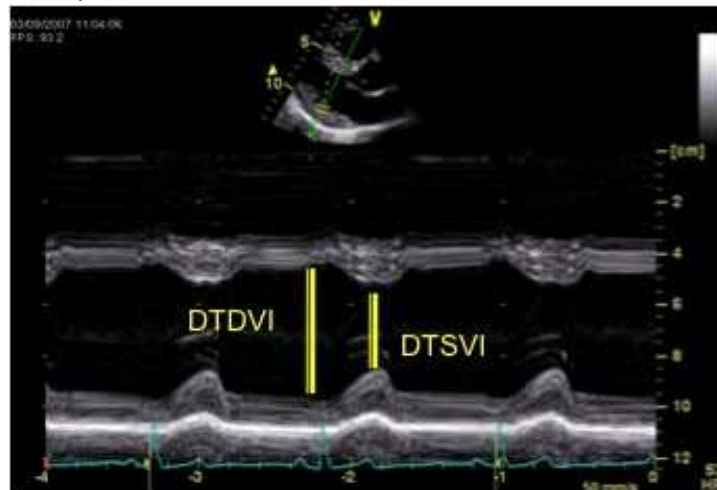


Figura 1: Modo M del VI

En presencia de alteraciones de la motilidad segmentaria u otras alteraciones de la morfología ventricular, como en el movimiento paradójico del septo, la medición de la FE por Teichholz no se puede realizar, de ahí que en estos casos se aplique la función según Simpson. Se trata de asumir el VI como una elipsoide y realizar un cálculo a través de la suma de volúmenes de múltiples figuras más pequeñas.

Cálculo función según Simpson Aplicando la fórmula: Figura 2

Área - longitud = $\frac{5}{6}$ Área ² x longitud
(aproximación geométrica de VI a un elipsoide; medidas vía apical)

Los valores también se dan en porcentaje, se considera función sistólica adecuada por Simpson cuando es > 55%

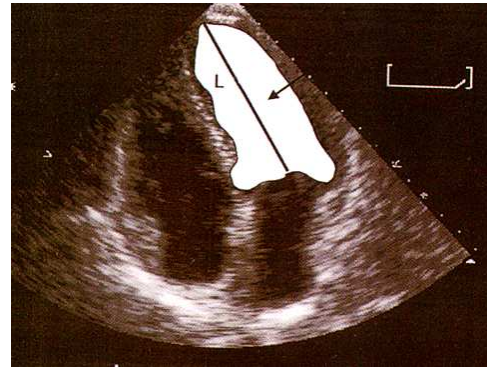


Figura 2: Cálculo función Simpson

-Valoración función sistólica por Doppler tisular:

La técnica del Doppler tisular (DTI) consiste en modificar los parámetros de las señales Doppler para detectar las bajas velocidades originadas a partir del movimiento de la pared ventricular, eliminando con filtros las señales de alta velocidad provenientes de la circulación sanguínea (la velocidad de la sangre es de aproximadamente 100 cm/seg y la de la pared del corazón ronda los 10 cm/seg)

Las velocidades pueden ser presentadas en forma de Doppler pulsado, ubicando la muestra en la pared ventricular que uno desea investigar y se obtiene una imagen de manera espectral, donde las señales se inscriben como ondas similares a las de los flujos sanguíneos.

Las zonas habitualmente sometidas a estudio son la pared del anillo mitral, el septo y el anillo tricuspídeo. El patrón espectral normal del Doppler tisular (figura 3) está constituido por una onda sistólica que se inscribe en forma positiva denominada "onda S' o Sa", correspondiente a la sístole, una onda que se encuentra en la diástole precoz, de inscripción negativa, que es la onda Ea o E' y otra onda también de tipo negativa y que corresponde a la contracción auricular (en la telediástole) denominada onda Aa o A'.

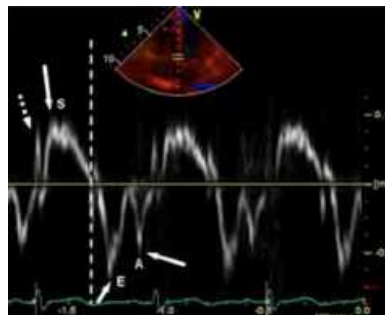


Figura 3: Patrón espectral normal del Doppler tisular pulsado

A su vez entre el final de la onda A' y el inicio de la onda S' tenemos el tiempo de contracción isovolumétrica (TCI, que corresponde al tiempo transcurrido desde el cierre de la válvula mitral/tricuspídea y la apertura de la aórtica/pulmonar). Entre el final de la onda S' y el comienzo de la onda E' se encuentra el tiempo de relajación isovolumétrica (TRI, tiempo desde el cierre de la válvula aórtica/pulmonar y apertura de la válvula mitral/tricuspídea). El tiempo que dura la onda S' corresponde al tiempo de eyección (TE).

Estas ondas corresponden al desplazamiento que hace el corazón coincidiendo con el ciclo cardiaco y provocado por la disposición de las fibras miocárdicas. La contracción del corazón se realiza preponderantemente a partir de la base del mismo, manteniéndose el ápex relativamente

fijo y los sentidos en que se realiza son: longitudinal (o acortamiento), radial (o ensanchamiento) y circunferencial (o de rotación); dependiendo todo este mecanismo de la compleja y heterogénea disposición anatómica espacial de las fibras miocárdicas. Las fibras con disposición longitudinal son las de mayor importancia en el acortamiento y relajación del VI. Registrando el movimiento por Doppler tisular a nivel de la pared del anillo mitral apreciamos, por tanto, el movimiento correspondiente al desplazamiento de la pared desde la base al ápex (acortamiento del corazón) dando la onda S del patrón espectral (onda positiva que se dirige al transductor), correspondiente a la sístole cardiaca.

Isaaz³ en 1985 fue el primer autor que publicó mediciones de la motilidad del VI en sujetos normales y en pacientes con enfermedad coronaria, tomando la pared posterior en la vista paraesternal eje corto con Doppler pulsado, y demostró que cuando la "onda S" era menor a 7,5 cm/seg se asociaba a motilidad parietal anormal de la pared posterior (sensibilidad del 83%, especificidad del 100% y exactitud del 95%⁴). Cuando la pared del ventrículo izquierdo se contrae mal, se detecta una caída en las velocidades de contracción y relajación en el Doppler tisular. Como se dijo previamente las fibras longitudinales son las que más influyen en la contracción, por lo que si determinamos la velocidad con la que se mueve el anillo hacia la punta cardiaca tendremos la función sistólica. Si medimos el DTI del anillo mitral tendremos la función sistólica del VI (e indirectamente la global) y si lo medimos en el anillo tricuspídeo la función sistólica del VD.

-Aplicación del Doppler tisular en cardiopatías congénitas: existe en la actualidad los valores normales en niños según edad^{5,6}, es importante porque en la vida fetal el VD es el sistémico presenta una S' tricuspídea mayor en los primeros meses de vida. En las CC hay que tener en cuenta algunas consideraciones, el Doppler a nivel del septo en muchas de las CC intervenidas no son medibles dado la utilización de parches, que abarcan al septo.

-Valoración del dP/dt mitral:

La medición de la dP/dt es la relación del tiempo que se tarda en alcanzar la velocidad de 3m/s (desde 1) durante el tiempo de contracción isovolúmetrico (TCI, tiempo desde el cierre válvula mitral y apertura válvula aórtica), medido en la curva de la insuficiencia mitral (figura 4). Los valores normales son > 1200mmHg/s, cuanto más bajo sea el dP/dt , más indicativo de fallo ventricular izquierdo.

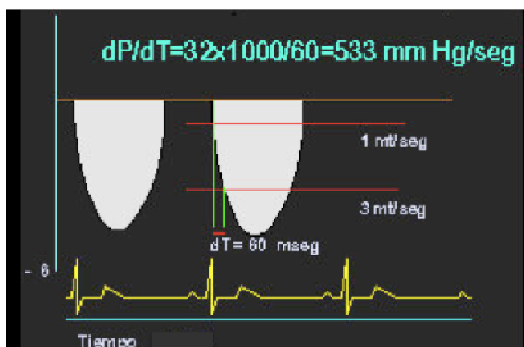

Figura 4: Medición dP/dt en insuficiencia tricuspídea como método indirecto de función VD

VALORACIÓN DE LA FUNCIÓN DIASTÓLICA DEL VI:

El ecocardiograma, mediante la técnica de Doppler, permite estudiar la función diastólica. En los últimos años ha habido un aumento considerable del interés por su estudio debido a las claras

implicaciones en el manejo de los pacientes. No obstante, sigue siendo un problema complejo su estudio. La diástole se define como el período de tiempo durante el cuál el miocardio pierde su capacidad para generar fuerza y acortamiento y vuelve a un estado de longitud y fuerza sin estrés.

Se extiende desde el momento del cierre de la válvula aórtica hasta el cierre de la válvula mitral. Por extensión, la disfunción diastólica ocurre cuando estos procesos se prolongan, se ralentizan o se hacen de forma incompleta.

La técnica Doppler nos permite analizar una serie de parámetros sencillos del llenado ventricular. Estos parámetros tienen interés puesto que es conocida su correlación con la situación funcional. Son los siguientes:

- La velocidad máxima ("altura") de las ondas E y A.
- La relación entre ambas (relación E/A).
- El tiempo de desaceleración mitral (EDT).
- El tiempo de hemipresión (THP).
- El tiempo de relajación isovolumétrica (TRIV).
- Otros parámetros como la velocidad de propagación (Vp) del flujo de

llenado o la velocidad de la onda E tisular

El flujo Doppler transmitral característico (ver patrones de flujo transmitral, figura 2) de disfunción diastólica se manifiesta por una disminución en la velocidad de llenado precoz (E), un aumento del llenado tardío auricular (A), relación E/A inferior a 1, aumento de los tiempos de relajación isovolumétricos (TRI) y de desaceleración de la onda E. Sin embargo el patrón de flujo transmitral se encuentra influenciado por otras variables como las *compliance* ventricular y auricular, la inercia de la válvula mitral y la presión de la aurícula izquierda.

Un incremento de las presiones de llenado acorta el tiempo de relajación, aumenta el gradiente y la velocidad de flujo transmitral precoz y disminuye el tiempo de desaceleración de la onda E. Es el denominado patrón "pseudonormal", que si persiste se transforma en patrón restrictivo.

Debido a las limitaciones de la evaluación del flujo transmitral, se utilizó el análisis de flujo de las venas pulmonares a la llegada a la AI, cuyo patrón de flujo normal consiste en una "onda S" (sistólica) de mayor velocidad, una "onda D" (diastólica) menor, y una onda reversa auricular pequeña que es la "onda A" (correspondiente a la contracción auricular). En pacientes con aumento de las presiones de llenado, disminución de las *compliance* auricular y ventricular o con insuficiencia mitral severa, el flujo de las venas pulmonares característicamente es con una onda S pequeña, una onda D mayor y una onda auricular A prominente reversa, y ha sido usado para diferenciar los patrones transmitrales normales de los pseudonormales⁷. Sin embargo en niños y RN muchas veces es difícil conseguir un buen registro del flujo de venas pulmonares (Figura 5)

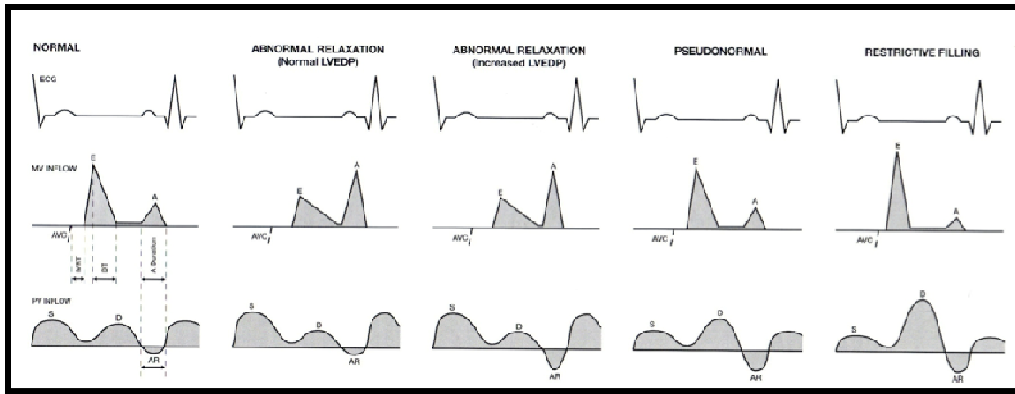


Figura 5: Patrones de Doppler transmitral y venas pulmonares por disfunción diastólica

El Doppler tisular demostró ser un método que se encuentra poco influenciado por la precarga y que expresa realmente los fenómenos miocárdicos que ocurren en la diástole. Oki⁸ evaluó la relación de los parámetros de valoración del flujo transmitral mediante Doppler tisular y los compararon con la forma invasiva de medir la relajación ventricular (cateterismo del ventrículo izquierdo), encontrando buena correlación. En el estudio de Sohn⁹, que incluyó pacientes con varios grados de disfunción diastólica, se demostró que E' fue el mejor parámetro de discriminación entre normales y pseudonormales cuando se comparó con cualquier otro índice simple, o con el combinado de flujo transmitral y de las venas pulmonares.

En base a estos datos se asume que en el paciente individual, el patrón diagnóstico de disfunción diastólica, estudiada por Doppler tisular, se basa en una disminución de la onda E' (diastólica precoz), un aumento de la onda A' (diastólica tardía o auricular) y una relación E/A inferior a 1. Es un dato que aparece en forma más precoz y es bastante independiente de la precarga comparado con los datos obtenidos en el estudio Doppler cardíaco de los flujos sanguíneos (figura 6).

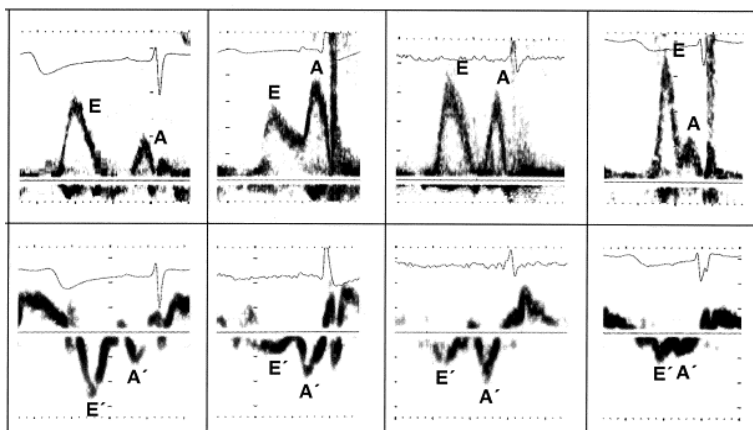


Figura 6: Patrón transmitral por Doppler (superior) y por Doppler tisular (inferior) en la disfunción diastólica (izquierda patrón normal, derecha patrón restrictivo)

FUNCIÓN CARDIACA GLOBAL: INDICES DE TEI

La valoración de la función global se puede realizar con el **MPI (Myocardial Performance Index)** o **índice de Tei**^{10,11} Se trata de un índice que conjuga parámetros de función sistólica y diastólica, dando una idea de la función global del ventrículo. Se define como la suma de TCI y TRI dividido por el TE.

La valoración del Tei por Doppler del VD se realiza a través del estudio del flujo transtricuspídeo y pulmonar. Para la valoración del VI se estudian los flujos transmitral y aórtico, siguiendo la fórmula de la Figura 7:

$$\text{Index} = \frac{(a - b)}{b} = \frac{(\text{ICT} + \text{IRT})}{\text{ET}}$$

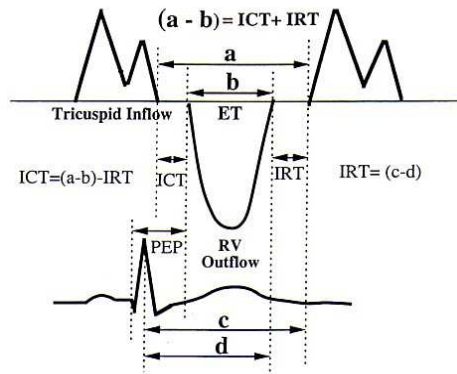


Figura 7: Fórmula del TEI a nivel tricuspídeo o mitral: suma del Tiempo de contracción isovolumétrica (ICT) y tiempo de relajación isovolumétrica (IRT) dividido por tiempo de eyección (ET)

Teniendo en cuenta que la disfunción sistólica conlleva un aumento del TCI y una disminución del TE y que la disfunción diastólica supone un aumento del TRI, la disfunción ventricular global será mayor cuanto mayor sea el valor del MPI. Los distintos trabajos publicados (en pacientes en ritmo sinusal) ofrecen unas cifras de MPI para el VI de $0,35 \pm 0,03^{10}$. Cuanto más prolongado sea el MPI más anormal será la disfunción ventricular. La principal ventaja de este índice es que no asume formas geométricas de los ventrículos y puede ser usado en niños con cardiopatías congénitas sometidos a cirugía. Su desventaja es que no diferencia disfunción sistólica o diastólica. Si es anormal indica que “algo va mal” en la función ventricular y hay que usar otras técnicas para identificar las causas.

Con el Doppler tisular también podemos evaluar el MPI o Tei-tisular. Para la evaluación de la función del VD, se sitúa el volumen de muestra a nivel de la inserción de la pared lateral del VD, a nivel del anillo tricuspídeo y se registra el desplazamiento del anillo durante el ciclo cardiaco. Para la del VI se sitúa la muestra a nivel de la pared lateral del VI, a nivel del anillo mitral.

La medida del MPI por Doppler tisular presenta como principal ventaja respecto al Doppler pulsado simple, la de disponer de todos los parámetros necesarios para su cálculo en un solo registro. Mediante el DTI del anillo lateral mitral/tricuspídeo se obtienen los intervalos en un solo registro, con una excelente correlación con el método tradicional. Valores prolongados de Tei-tisular son indicativos de disfunción ventricular (figura 8).

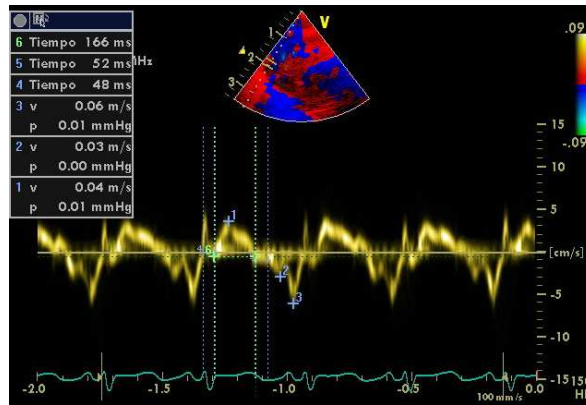
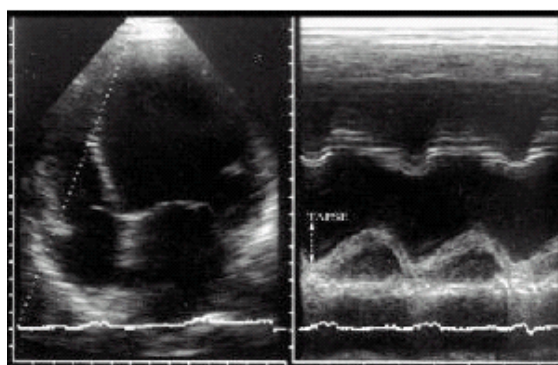


Figura 8: Medición de Tei-tisular del VD: $(48 + 52) / 166 = 0,6$ ms

VALORACIÓN FUNCIÓN DEL VENTRÍCULO DERECHO:

La estimación de la función ventricular derecha por ecocardiografía es compleja, siendo en la población pediátrica el TAPSE (excursión sistólica de la válvula tricúspide), índices de Tei (por Doppler y Doppler tisular) y la Dp/Dt (calculada en la curva Doppler de la insuficiencia tricúspide, si ésta es significativa), los mejor estudiados. La aparición de insuficiencia tricuspídea y de aumento de la vena cava inferior sin colapso inspiratorio son datos indirectos de elevación de presiones ventriculares derechas.

La proyección utilizada para el TAPSE es el plano apical 4-cámaras con el TIV alineado en el centro del sector y situando el cursor del modo-M a nivel del anillo tricúspide lateral de manera que el anillo se desplace a lo largo del cursor durante el ciclo cardíaco (Figura 9). Valores bajos de TAPSE son indicativos de disfunción cardíaca derecha. Los trabajos publicados en la literatura en individuos adultos sanos, ofrecen unos valores de normalidad de alrededor de 25mm y constituye un marcador independiente de mal pronóstico en pacientes afectados de insuficiencia cardíaca congestiva (TAPSE < 14mm)^{12,13}



Normal TAPSE

Figura 9:
TAPSE (Tricuspid Annular Plane Systolic Excursion)
Desplazamiento en mm del anillo tricúspide durante el ciclo cardíaco (entre sístole y diástole)

En niños y sometidos a cirugía cardíaca los valores de TAPSE difieren, y recientemente han salido valores de referencia en neonatos y resto edad pediátrica

La medición de la dP/dt tricúspide es la relación del tiempo que se tarda en alcanzar la velocidad de 2m/s (desde 1) durante el tiempo de contracción isovolúmetrico (TCI, tiempo desde el cierre válvula tricúspide y apertura válvula pulmonar), medido en la curva de la insuficiencia

tricuspídea (figura 4). Cuanto más bajo sea el dP/dt ($<300\text{mmHg/seg}$), más indicativo de fallo ventricular derecho.

Otros parámetros para la valoración de la función del VD es el **MPI** (Myocardial Performance Index) o **índice de Tei** derecho, ya explicado previamente. Para la valoración del Tei por Doppler se realiza a través del estudio del flujo transtricuspídeo y pulmonar:

Teniendo en cuenta que la disfunción sistólica conlleva un aumento del TCI y una disminución del TE y que la disfunción diastólica supone un aumento del TRI, la disfunción ventricular global será mayor cuanto mayor sea el valor del MPI. Los distintos trabajos publicados (en pacientes en ritmo sinusal) ofrecen unas cifras de MPI entre los adultos sanos para VD de 0.28 ± 0.04 , y para población pediátrica sana de 0.32 ± 0.03 ¹⁴. La medida del MPI por DTI presenta como principal ventaja respecto a la técnica descrita por Doppler pulsado simple, el hecho de disponer de todos los parámetros necesarios para su cálculo en un solo registro. Mediante el DTI del anillo lateral tricuspídeo se obtienen los intervalos en un solo registro, con una excelente correlación con el método tradicional. Valores prolongados de Tei-tisular son indicativos de disfunción VD.

BIBLIOGRAFIA

1. Lai WW, Geva T, Shirali GS et al, Guidelines and standards for performance of a pediatric echocardiogram: a report from the Task Force of the Pediatric Council of the American Society of Echocardiography. *J Am Soc Echocardiogr* 2006;19:1413-1430.
2. Members of the Chamber Quantification Writing Groups: Lang R, Bierig M, Devereux RB, Flachskampf F, Foster E, Pellika P et al. Recommendations for Chamber Quantification: A report from American Society of Echocardiography's Guidelines and Standards Committee and the Chamber Quantification Writing Group, developed in conjunction with the European Association of Echocardiography, a branch of the European Society of Cardiology. *J Am Echocardiogr* 2005;18:1440-1463
3. Isaza K, Cloez JL, Ethenot G, Danchin N, Pernot C. Análisis de la motilidad del ventrículo izquierdo por técnica de Doppler pulsado: aplicación en la determinación de la función miocárdica. *Ultrasonidos* 1985;IV:3:150
4. Isaza K, Thompson A, Ethevenot G, Cloez J, Brembilla B, Pernot C. Doppler echocardiographic measurement of low velocity motion of the left ventricular posterior wall. *Am. J. Cardiol.* 1989; 64:66-75
5. Wei Cui. Systolic and diastolic time intervals measured from Doppler tissue Imaging: normal values and z-score tables and effects of age, heart rate and body surface area. *J Am Echocardiogr* 2008; 21: 361-37
6. Roberson DA, Cui W, Chen Z et al. Annular and septal Doppler tissue imaging in children: normal z-score tables and effects of age, heart rate, and body surface area. *J Am Soc Echocardiogr* 2007;20:1276-1284.
7. Rossvoll O, Hatle LK. Pulmonary venous flow velocities recorded by transthoracic Doppler ultrasound: relation to left ventricular diastolic pressures. *J. Am Coll Cardiol* 1993;21:1687-1696.
8. Oki T, Tabata T, Yamada H, et al. Clinical application of pulsed Doppler tissue imaging for assessing abnormal left ventricular relaxation. *Am J Cardiol.* 1997;79:921-928
9. Sohn DW, Chai IH, Lee DJ, et al. Assessment of mitral annulus velocity by Doppler tissue imaging in the evaluation of left ventricular diastolic function. *J Am Coll Cardiol* 1997;30:474-480
10. Tei C, Ling LH, Hodge DO, Bailey KR, Oh JK, Rodeheffer RJ, Tajik AJ, Seward JB. New index of combined systolic and diastolic myocardial performance: a simple and reproducible measure of cardiac function – a study in normals and dilated cardiomyopathy. *J Cardiol* 1995;26:357-366.
11. Tei C, Nishimura RA, Seward JB, Tajik AJ. Noninvasive Doppler-derived myocardial performance index: correlation with simultaneous measurements of cardiac catheterization measurements. *J Am Soc Echocardiogr* 1997;10:169-178
12. Koestenber M, Ravekes W, Everett AD, Stueger HP, Heinzl B, Gamillscheg A. Right ventricular function in infants, children and adolescents: reference values of the tricuspid annular plane systolic excursion (TAPSE) in 640 healthy patients and calculation of z-score values. *J Am Soc Echocardiogr* 2009;22:715-719.
13. Koestenberger M, Nagel B, Ravekes W, Urlsberger B, Raith W, Avian A, Halb V et al. Systolic right ventricular function in preterm and term neonates: reference values of the tricuspid

annular plane systolic excursion (TAPSE) in 258 patients and calculation of z-score values. Neonatology 2011;26:85-92.

14. Patel N, Mills JF, Cheung MM. Use of the myocardial performance index to assess right ventricular function in infants with pulmonary hipertensión. Pediatr Cardiol. 2009;30:133-37.